УДК 611.428:611.37:616 – 092.9

ЛИМФОУЗЛЫ ПОДЖЕЛУДОЧНОЙ ЖЕЛЕЗЫ У ДЕГУ

Петренко Е.В.

Национальный государственный университет физической культуры, спорта и здоровья им. П.Ф. Лесгафта, Санкт-Петербург, e-mail: deptanatomy@hotmail.com

Строение и функции лимфатической и лимфоидной систем активно изучаются в экспериментах на животных, в т.ч. на дегу. Однако регионарные лимфатические узлы поджелудочной железы, важного пищеварительного и эндокринного органа, у дегу не описаны в литературе до сих пор. Были обнаружены следующие регионарные лимфатические узлы поджелудочной железы у дегу: 1) головка и тело, их каудальные отделы – околоподжелудочные узлы; 2) головка и тело, их краниальные отделы – печеночные, инфрапилорический и панкреатические узлы; 3) хвост – панкреатические и селезеночные узлы.

Ключевые слова: лимфатический узел, поджелудочная железа, дегу

LYMPH NODES OF PANCREAS IN DEGUS

Petrenko E.V.

National state University of physical culture, sport and health named P.F. Lesgaft, St.-Petersburg, e-mail: deptanatomy@hotmail.com

Structure and functions of lymphatic and lymphoid systems are actively investigated in experiments on animals, including degus. But in degus regional lymph nodes of pancreas, important digestive and endocrine organ, are do not described in literature up to now. I discovered the next regional lymph nodes of pancreas in degus: 1) the head and body, their caudal parts – the parapancreatic nodes; 2) the head and body, their cranial parts – the hepatic, infrapyloric and pancreatic nodes; 3) the tail – the pancreatic and splenic nodes.

Keywords: lymph node, pancreas, degus

Лимфоузлы (ЛУ) играют важную роль в жизнедеятельности человека и животных [1]. Дегу (кустарниковая крыса) используется для проведения экспериментальных работ с целью выяснить возможные последствия воздействия разных факторов на организм человека, в частности, в рамках исследования сахарного диабета. Иммунный механизм рассматривается как один из аспектов патогенеза данного заболевания. Регионарными ЛУ для поджелудочной железы (ПЖ) человека считаются панкреатодуоденальные, пилорические, верхние и нижние панкреатические, селезеночные ЛУ, лимфа может также оттекать в печеночные и средние ободочные ЛУ. Они находятся около ветвей чревного ствола и верхней брыжеечной артерии [7]. Регионарные ЛУ ПЖ у дегу целенаправлено не изучали, в литературе не описаны.

Краниальные брыжеечные ЛУ у дегу впервые отпрепарировал и показал на фотографиях В.М. Петренко [3], разделив их на следующие группы: 1) центральные ЛУ – околоаортальный (около короткой чревнобрыжеечной артерии) и панкреатодуоденальные (3-4 – около бифуркации краниальной брыжеечной артерии); 2) периферические ЛУ – подвздошно-ободочный и непостоянный илеоцекальный, они лежат на основании слепой кишки, справа.

ЛУ в бассейне чревной артерии у дегу впервые отпрепарировал и показал на фотографиях В.М.Петренко [4]: 1) околоаортальный; 2) печеночные (2), лежат около печеночной артерии и левой полуокружности воротной вены печени; 3) желудочный, лежит на вентральной поверхности пилоруса или тотчас под ним; 4) панкреатические (2), располагаются вдоль конечного отрезка селезеночной вены, на границе между головкой и телом ПЖ; 5) селезеночные (2), находятся между хвостом ПЖ и селезенкой. Околоаортальный ЛУ, по мнению В.М. Петренко, может рассматриваться как центральный среди ЛУ чревной артерии. Он одновременно относится к краниальным брыжеечным ЛУ.

Цель исследования: описать регионарные ЛУ ПЖ у дегу и видовые особенности их топографии (в сравнении с человеком, белой крысой и морской свинкой).

Материалы и методы исследования

Были отпрепарированы регионарные ЛУ ПЖ у 10 дегу 3 мес обоего пола после их фиксации в 10% формалине.

Результаты исследования и их обсуждение

ПЖ у дегу так же, как у белой крысы, морской свинки и человека [5-7], имеет три части – головка (дуоденальная часть), тело

(пилорическая часть) и хвост (желудочно-селезеночная часть). ПЖ у белой крысы, морской свинки и человека находится между двумя ветвями брюшной аорты: 1) чревной артерией и ее конечными ветвями, расходящимися вправо и влево вдоль краниального края ПЖ к воротам печени и селезенки; 2) краниальной брыжеечной артерией, проходящей под телом ПЖ, над которым находится чревная артерия. У дегу от брюшной аорты отходит чревнобрыжеечная артерия, которая дорсальнее тела ПЖ разделяется на конечные ветви [4]: 1,2) краниальные артерии, правая – печеночная, левая – селезеночная; 3) каудальная артерия – краниальная брыжеечная. Ветви чревной артерии так или иначе связаны со всеми отделами ПЖ у дегу, как у человека, крысы и морской свинки. А вот краниальная брыжеечная артерия только в своем начале проходит около ПЖ, между каудальным отрогом ее головки (справа) и двенадцатиперстно-тощекишечным изгибом (слева), причем у дегу уже здесь разделяется на конечные ветви: правая (косопоперечная) – к головке ПЖ, двенадцатиперстной кишке и петлям тощей кишки, а левая (косопродольная) – подвздошно-ободочная артерия.

Регионарные ЛУ ПЖ у дегу так же, как у белой крысы и морской свинки [5,6], располагаются главным образом вдоль чревной (соответствующей части чревнобрыжеечной) артерии и ее ветвей, которые кровоснабжают краниальные отделы головки и тела, а также хвост ПЖ (рис. 1-3): 1) околоаортальный или чревно-брыжеечный ЛУ (ретропанкреатический – 1, небольшой), лежит на вентрокраниальной поверхности чревнобрыжеечной артерии и является по существу общим для двух групп ЛУ, брыжеечной и чревной, как и общий начальный ствол для краниальной брыжеечной и чревной артерий; 2) печеночные (2, небольшие), лежат дорсальнее луковицы двенадцатиперстной кишки, около печеночной артерии и левой полуокружности воротной вены печени, сразу над местом слияния ее корней – краниальной брыжеечной и селезеночной вен; 3) желудочный ЛУ (инфрапилорический – 1, небольшой), лежит на вентральной поверхности пилоруса или тотчас под ним, на границе между пилорической частью желудка (слева) и луковицей двенадцатиперстной кишки (справа); 4) панкреатические ЛУ (2, небольшие), располагаются вдоль конечного отрезка селезеночной вены, которая сопровождает одноименную артерию, недалеко от печеночных ЛУ, на границе между головкой и телом ПЖ; 5) селезеночные (2, мелкие), находятся между воротами селезенки и хвостом ПЖ. Только околоаортальный ЛУ никак не связан с венами, тогда как правые ЛУ в бассейне чревной артерии прилежат к воротной вене печени и ее притокам, а левые ЛУ – к селезеночной вене и ее притокам.

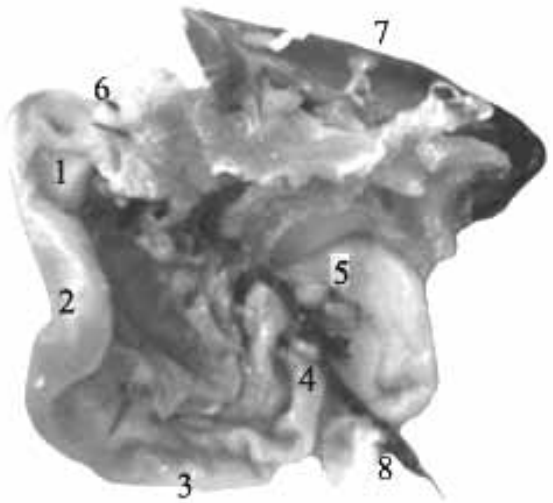

Рис. 1. Дегу 3 месяцев:
1–4 – двенадцатиперстная кишка, ее краниальная, нисходящая, каудальная и восходящая части;
5 – тощая кишка, начальный отрезок; 4, 5 – межкишечные лимфоузлы;
6 – печеночный лимфоузел; 7 – селезенка; 8 – подвздошно-ободочный лимфоузел



Рис. 2. Дегу 3 месяцев:
1-3 – хвост, тело и головка поджелудочной железы (дорсальная поверхность); 4 – селезеночная вена; 5 – воротная вена печени; 6 – печеночный лимфоузел; 7 – панкреатический лимфоузел; 8 – селезеночные лимфоузлы; 9 – подвздошно-ободочный лимфоузел

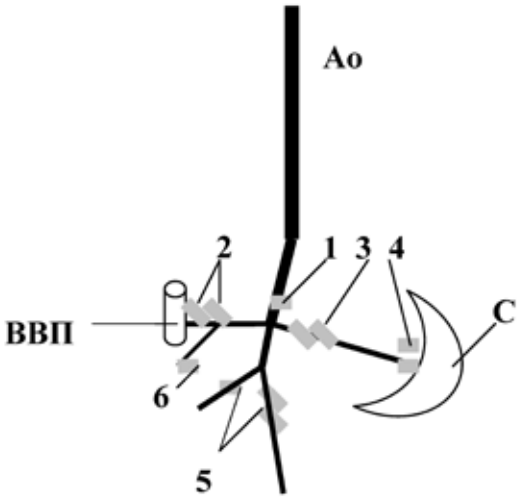

Рис. 3. Схема размещения регионарных лимфоузлов (ЛУ) поджелудочной железы у дегу:
Ао – аорта; ВВП – воротная вена печени; С – селезенка; 1 – околоаортальный ЛУ (чревно-брыжеечная артерия); 2 – печеночные ЛУ; 3,4 – панкреатические и селезеночные ЛУ; 5 – панкреатодуоденальные ЛУ; 6 – желудочный (инфрапилорический) ЛУ

К регионарным ЛУ ПЖ у дегу так же, как у белой крысы и морской свинки [5, 6], можно отнести центральные краниальные брыжеечные ЛУ, которых у дегу однако гораздо меньше: 1) околоаортальный (ретропанкреатический – 1, небольшой) – общий с группой ЛУ чревной артерии (характерно для дегу); 2) собственно центральные КБЛУ (небольшие панкреатодуоденальные – 3–4) образуют скопление между двенадцатиперстно-тощекишечным изгибом (слева) и головкой ПЖ (справа), в проксимальной части короткого общего корня брыжеек толстой и тонкой кишок, вентральнее слияния корней краниальной брыжеечной вены, из них 1-2 ЛУ лежат вдоль ее правого корня, дре-

нирующего средние петли восходящей ободочной кишки и петли тощей кишки, а еще 2 ЛУ – вдоль ее левого корня, дренирующего петли подвздошной кишки, слепую кишку и начальный отдел восходящей ободочной кишки; 2а) эти ЛУ у дегу можно назвать и межкишечными так же, как у крысы и морской свинки, поскольку располагаются в окружении разных отделов кишечника, в т.ч. справа – средних петель восходящей ободочной кишки, вентрокраниально – начального отрезка тощей кишки, слева и дорсально-восходящей части двенадцатиперстной кишки, дорсокаудально-дорсальной петли восходящей ободочной кишки [3, 4].

Заключение

Регионарные ЛУ ПЖ у дегу размещаются главным образом около чревнобрыжеечной (чревной у белой крысы [5] и морской свинки [6]) артерии и вдоль ее ветвей, а также около бифуркации краниальной брыжеечной артерии (ствола у белой крысы [5] и морской свинки [6]). ПЖ у дегу так же, как у белой крысы [5] и морской свинки [6], имеет меньше регионарных ЛУ, чем у человека: 1) головка и тело ПЖ, их каудальные отделы – околоподжелудочные ЛУ, в т.ч. межкишечные (панкреатодуоденальные) ЛУ и околоаортальный ЛУ; 2) головка и тело ПЖ, их краниальные отделы – печеночные и панкреатические ЛУ, а также инфрапилорический ЛУ, который у крысы я не обнаружила; 3) хвост ПЖ – селезеночные и панкреатические ЛУ. Межкишечные ЛУ у дегу так же, как у белой крысы и морской свинки, «аккумулируют» функции нижних панкреатодуоденальных, нижних панкреатических и центральных верхних брыжеечных ЛУ человека. Панкреатические ЛУ этих грызунов соответствуют верхним панкреатическим ЛУ человека. Печеночные ЛУ указанных грызунов принимают лимфу из ПЖ, в отличие от человека, без посредства верхних панкреатодуоденальных и ретропилорических ЛУ. Таким образом, ПЖ у дегу имеет те же регионарные ЛУ, что и у морской свинки [5, 6], но с некоторыми особенностями синтопии и более компактным размещением. Кроме того, у дегу панкреатодуоденальные ЛУ имеют явно меньшие размеры, поскольку слепая кишка явно меньше, чем у морской свинки [2].

Список литературы

1. Коненков В.И., Бородин Ю.И., Любарский М.С. Лимфология. – Новосибирск: изд-во «Манускрипт», 2012. – 1104 с.

2. Петренко В.М. Видовые особенности строения и топографии краниального брыжеечного сегмента лимфатической системы у морской свинки // Междунар.журнал экспер. образ-я. – 2013. – № 11. – Ч. 3. – С. 194-195.

3. Петренко В.М. Топография краниальных брыжеечных лимфатических узлов у дегу // Успехи современного естествознания. – 2014. – № 9. – Ч. 2. – С. 56–58.

4. Петренко В.М. Топография лимфатических узлов в бассейне чревной артерии у дегу // Успехи современного естествознания. – 2014. – № 11. – Ч. 2. –С. 39–41.

5. Петренко Е.В. Регионарные лимфоузлы поджелудочной железы у белой крысы // Фундаментальные исследования. – 2013. – № 8. – Ч. 2. – С. 360–363.

6. Петренко Е.В. Лимфоузлы поджелудочной железы у морской свинки // Успехи современного естествознания. – 2014. – № 4. – С. 52–54.

7. Хирургическая анатомия живота / под ред. А.Н. Максименкова. – Л.: изд-во «Медицина», 1972. – 688 с.