

УДК: 618.15-007.44

## ОШИБКИ И ОСЛОЖНЕНИЯ ХИРУРГИЧЕСКОГО ЛЕЧЕНИЯ ПРОЛАПСА ТАЗОВЫХ ОРГАНОВ С ИСПОЛЬЗОВАНИЕМ СИНТЕТИЧЕСКИХ МАТЕРИАЛОВ

Солуянов М.Ю., Любарский М.С., Королева Е.Г., Ракитин Ф.А.

ФГБУ «Научно-исследовательский институт клинической и экспериментальной лимфологии»  
Сибирского отделения РАМН, Новосибирск, e-mail: msoluyanov@mail.ru

Проведен анализ ошибок и осложнений хирургического лечения пролапса тазовых органов использованием системы Prolift™ (Gynecare, Pelvic Floor Repair System, Johnson&Johnson comp., US). Были определены факторы риска и способы уменьшения количества осложнений. Несмотря на высокую эффективность, операция Prolift может сопровождаться тяжелыми осложнениями. Некоторые из них могут представлять серьезную опасность для жизни и здоровья больных.

**Ключевые слова:** пролапс тазовых органов, синтетические импланты, Prolift

## ERRORS AND SURGERY COMPLICATIONS PELVIC ORGAN PROLAPSE WITH USE OF SYNTHETIC MATERIALS

Soluyanov M.Y., Lubarski M.S., Koroleva E.G., Rakitin F.A.

FSBI «Scientific Institution of Clinical and Experimental Lymphology» of the Siberian Branch under the Russian Academy of Medical Sciences, Novosibirsk, e-mail: msoluyanov@mail.ru

An analysis of errors and complications of surgical treatment of pelvic organ prolapse using the system organovs Prolift™ (Gynecare, Pelvic Floor Repair System, Johnson & Johnson comp., US). Identified risk factors and ways to reduce the number of complications. Despite the high efficiency, the operation Prolift can be accompanied by severe complications. Some of them may pose a serious threat to the life and health of patients.

**Keywords:** pelvic organ prolapse, synthetic implants, Prolift

Согласно данным, опубликованным Американской ассоциацией урологов (AUA), в хирургическом лечении пролапса гениталий и/или стрессового недержания мочи нуждается каждая девятая женщина [8], а у каждой четвертой женщины старше 60 лет встречаются различные формы пролапса внутренних половых органов [4], 36 000 000 женщин в США и Европе страдают пролапсом. В России, по данным Краснопольского В.И. [3], опущение и выпадение внутренних половых органов наблюдается у 15–30% женщин, а у женщин старше 50 лет частота пролапса возрастает до 40%. Полученные за последние десятилетия данные показывают, что эффективность хирургического лечения пролапса тазовых органов с использованием синтетических материалов может достигать 81–100% [5, 7]. В России наиболее часто среди стандартных наборов для лечения генитального пролапса с применением синтетических протезов используется набор Prolift™ (Gynecare, Pelvic Floor Repair System, Johnson&Johnson comp., US). Однако проблема безопасности использования синтетических имплантатов остается актуальной до настоящего времени [2, 6, 1]. Несвоевременное выявление осложнений может стать причиной летальных исходов, повторных хирургических вмешательств,

существенно ухудшить прогноз и привести к инвалидизации пациенток.

**Цель.** Систематизация и поиск путей снижения осложнений оперативного лечения пролапса тазовых органов с использованием системы Prolift™.

### Материалы и методы исследования

С 2008 по 2011 год в клинике ФГБУ Научно-исследовательского института клинической и экспериментальной лимфологии Сибирского отделения РАМН (ФГБУ «НИИКЭЛ» СО РАМН) было прооперировано 179 пациенток с пролапсом тазовых органов с использованием системы Prolift и Prolift + M™. Все пациентки были подвергнуты комплексному клиническому обследованию, включавшее сбор анамнеза и инструментальное обследование. Все пациентки проходили вагинальное и ректальное обследование на гинекологическом кресле с оценкой стадии пролапса и определением ведущей точки пролапса по системе POP-Q (ICS 1996). Распределение пациенток по стадии пролапса представлено в табл. 1.

Средний возраст пациенток составил 60,7 лет. Большинство пациенток находились в периоде постменопаузы более 5 лет.

Все пациентки были подвержены оперативному лечению пролапса с использованием системы Prolift или Prolift + M™ (табл. 2).

Сведения о пациентах, включая паспортную часть, данные о гинекологической заболеваемости, сведения о течении основного заболевания и сопутствующей патологии, были закодированы и введены в базу данных, созданную с помощью программы Microsoft Excel. Все количественные характеристики изученных показателей обрабатывались с использо-

ванием программы Microsoft Excel. За критерий достоверности была принята величина  $p < 0,05$ .

**Таблица 1**  
Распределение пациенток по стадии пролапса. (N-179)

Стадия пролапса	n	Абс. %
Va I	2	1,6
Va II	17	9,8
Va III	120	67
Va IV	7	4,02
Vp I	1	0,57
Vp II	36	20,7
Vp III	82	47,1
Vp IV	7	4,02
C II	1	0,57
C III	8	4,6
C IV	23	13,2
Элонгация шейки матки	6	3,4

**Таблица 2**  
Операции выполненные пациенткам с пролапсом тазовых органов. (N-179)

Вид операции	n	Абс. %
GYNECARE Prolift Anterior	15	8,4
Anterior + M	23	12,9
GYNECARE Prolift Posterior	11	6,1
Posterior + M	5	2,8
GYNECARE Prolift Total	26	14,5
Total + M	14	7,8
GYNECARE Prolift Anterior/Posterior	35	19,5
Anterior/ Posterior + M	50	27,9

### Результаты исследования и их обсуждение

Среднее время операции составило 64,31 минута. Средняя кровопотеря составила около 200 мл. Наиболее предпочтительной была выбрана субдуральная анестезия. Эндотрахеальный наркоз использовался при проведении симультанных операций и категорического отказа пациентки от субдуральной анестезии. Среднее время пребывания пациента в стационаре составило 18 суток. Всем пациенткам проводилась антибактериальная терапия антибиотиком широкого спектра. Антибиотик вводился во время операции и в течение 5 суток послеоперационного периода. Параллельно с установкой системы Prolift или Prolift + M™ выполнялись сочетанные операции, такие как леватороперионеопластика, ампутиация шейки матки, установка субуретрального слингаTVT-O. Сочетанные опе-

рации, выполненные вместе с установкой системы Prolift или Prolift + M™ представлены в табл. 3.

**Таблица 3**  
Сочетанные операции выполненные при установке Prolift™

Сочетанные операции	n	Абс. %
Абдоминальная гистерэктомия	6	3,35
Ампутация шейки матки	11	6,15
Уретропексия obturatorная	6	3,35
Передняя кольпоррафия	6	3,35
Кольпоперинеолеваторопластика	35	19,55
Холецистэктомия	1	0,56

Все осложнения, возникшие связанные с установкой системы Prolift™ были классифицированы следующим образом: интраоперационные осложнения, послеоперационные осложнения, mesh-ассоциированные осложнения (с англ. mesh – сетка, осложнения, непосредственно связанные, с сетчатым имплантом), функциональные осложнения. Общее количество осложнений на 179 проведенных операций составила 20 случаев (11.8%) Структура осложнений при установке системы Prolift™ представлена в табл. 4.

В данной статье мы попытаемся подробно остановиться на каждой категории осложнений, о причине ее возникновения и способах их избежать.

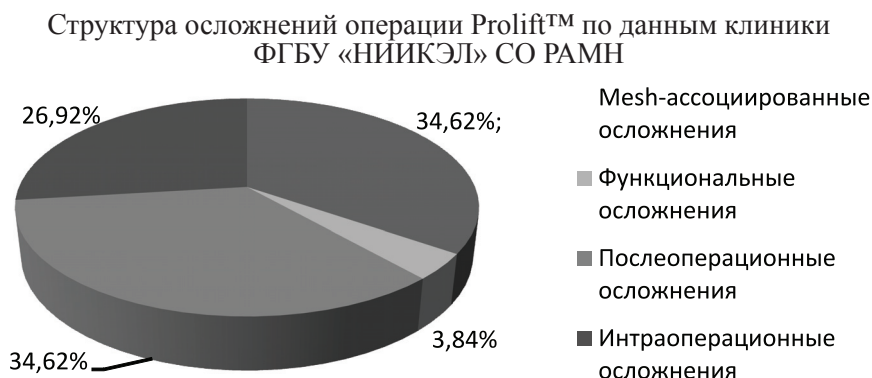
### 1. Интраоперационные осложнения

**1.1. Перфорация мочевого пузыря.** В нашей клинике зарегистрировано 3 случая повреждения мочевого пузыря, все случаи были распознаны интраоперационно и произошли во время мобилизации передней стенки мочевого пузыря. Факторами риска повреждения мочевого пузыря являются предшествующие операции по коррекции пролапса, стадия пролапса IV (POP-Q), истончение и атрофия слизистой влагалища. При подозрении на повреждение стенки мочевого пузыря необходимо максимально мобилизовать «сомнительный участок», и если дефект стенки хорошо визуализируется ушить его непрерывным швом (викрил 3-0), после ушивания дефекта необходимо выполнить интраоперационную цистоскопию и убедиться в отсутствии дефекта. При невозможности точной визуализации дефекта целесообразно выполнить цистоскопию, определить место перфорации, и при невозможности устранения дефекта влагалищным доступом, выполнить чревосечение по Пфаненштилю с ушиванием перфо-

рационного отверстия через лапаротомную рану с мобилизацией мочевого пузыря. После проведения цистоскопии и теста на

герметичность мочевого пузыря установка импланта продолжается. Мочевой катетер оставляется на срок до 5 суток.

Таблица 4



**1.2. Повреждение кишечника.** Мы располагаем одним случаем повреждения передней стенки прямой кишки во время ее мобилизации. Повреждение было распознано своевременно. После дополнительной мобилизации прямой кишки дефект был ушит двухрядным швом (викрил 3-0), была выполнена леватороперинеопластика. От установки сетчатого импланта было решено воздержаться. В послеоперационном периоде обязательным является деульсия ануса, антибактериальная терапия, безшлаковая диета. Пациентка была выписана на 10 суток в удовлетворительном состоянии.

**1.3. Кровотечение.** По нашим данным средний объем кровопотери при выполнении трансвагинальной кольпопексии системой Prolift™ составил 300 мл. В одном случае возникло кровотечение объемом до 1000 мл, по всей видимости оно возникло при ранении внутренних ягодичных сосудов во время проведения троакара при установке заднего сегмента Prolift™. Было решено максимально быстро завершить операцию с тугой тампонадой влагалища. По нашему мнению попытки поиска источника кровотечения лишь увеличивают объем кровопотери и, за частую, оказываются безуспешными. Поэтому при венозного возникновения кровотечения оптимальным является быстрое завершение операции с тугой тампонадой влагалища.

С целью профилактики повреждения полых органов и кровотечения мы придерживаемся традиционных принципов прецизионной диссекции тканей, используем адекватную гидропрепаровку, ограничиваем использование коагуляции в зоне расположения полых органов.

## 2. Послеоперационные осложнения

Гематомы промежности и влагалища. Наблюдались в нашем исследовании в 4 случаях. Гематомы небольшого размера 4–5 см выявляемые при УЗИ рассасывались бесследно и ни как не сказывались на течении послеоперационного периода. Гематомы объемом 100 и более мл в большинстве случаев располагались между сетчатым имплантом и стенкой влагалища. Гематомы дренировались между швов, и, на фоне последующей антибактериальной терапии происходила их реорганизация. Подкожные гематомы в области ягодич и промежности всегда выглядят устрашающе, но являются подкожными или внутрикожными, и рассасываются без использования дополнительных мероприятий.

## 3. Mesh-ассоциированные осложнения

**3.1. Синехии влагалища.** Образовались в одном случае через 4 месяца после установки Prolift total и явились следствием неполного заживления слизистой с формированием гипертрофического рубца. Лечебные мероприятия заключались в рассечении синехий.

**3.2. Эрозии** – самые специфичные mesh-ассоциированные осложнения. В нашем исследовании мы зарегистрировали 10 случаев. 6 эрозий локализовалось на передней стенке влагалища, 4 на задней. Симптомами наличия эрозий являлись гнойные кровянистые выделения из половых путей, дискомфорт во время полового акта. Лечебная тактика заключалась в активном наблюдении, назначении локальных эстрогенов, обработка эрозии растворами антисептиков. При размерах эрозии более 1 см предпо-

читательным является ее иссечение с мобилизацией краев раны и наложением швов на полученную рану. Период наблюдения за пациентками составил до 30 недель, в одном случае произошел рецидив эрозии переднего отдела, в дальнейшем потребовавший удаление протеза.

**3.3. Сморщивание протеза.** Данное осложнение было зарегистрировано у одной пациентки оперированной в другом городе. Пациентка предъявляла жалобы на боли во время полового акта, ощущение инородного тела во влагалище. При осмотре передний и задний компоненты протеза представляли собой натянутые тяжи, имелся рецидив опущения передней стенки. Пациентке было выполнено удаление компонентов протеза с пластикой местными тканями. Пациентка находится под наблюдением и совершает периодические визиты в клинику для осмотра.

**3.4. Боли.** Тазовые боли присутствуют у большинства пациенток в первые несколько суток после операции и, как правило, эффективно купируются назначением НПВС в виде ректальных свечей коротким курсом. При длительно сохраняющихся болях в промежности, внутренней поверхности бедер и ягодицах, целесообразно длительное назначение НПВС. В наших наблюдениях у 3 пациенток боли сохранялись через 2 недели после операции, но на фоне применения НПВС, боли были купированы. Случаев удаления протеза в связи с тазовыми болями зарегистрировано не было.

#### 4. Функциональные осложнения

**4.1. Задержка мочеиспускания.** Встретилась в 2 случаях, на фоне проведения интермитирующих катетеризаций и назначения  $\alpha$ -адреноблокаторов в течение 3 суток удалось добиться нормализации мочеиспускания.

**4.2. Гиперактивный мочевой пузырь.** Данное состояние не выделяется в отдельное осложнение, однако необходимо об этом сказать. По нашим данным после установки Prolift anterior встречается в 15–20% случаев, с целью профилактики и лечения данного состояния всем пациенткам в послеоперационном периоде мы назначаем м-холинолитики. Противопоказанием к назначению м-холинолитиков является obstructивное мочеиспускание.

**4.3. Стрессовое недержание мочи.** Выявление стрессового недержания до операции является показанием к проведению сочетанной операции, установке Prolift и субуретрального слинга. Однако мы в по-

следнее время стараемся разделять эти этапы, так как в среднем у 20–30% женщин установка Prolift ликвидирует недержание мочи при напряжении. В случае же возникновения стрессовой инконтиненции de novo в ближайшем послеоперационном периоде, пациентке назначаются м-холинолитики, местные эстрогены (при отсутствии противопоказаний), и если в течение 3–5 месяцев после операции не происходит нормализации мочеиспускания, пациентке устанавливается субуретральный слингTVT.

**4.4. Моторно-эвакуаторная дисфункция прямой кишки.** В наших наблюдениях не встретилась ни в одно случае. Однако по данным литературы в большинстве случаев данное состояние является транзиторным и, за частую, проявляется запорами или рожжением стула. Лечение является симптоматическим.

#### 5. Рецидив

По данным наших наблюдений с 2008 по 2011 год было прооперировано 179 пациенток, в 5 случаях был зарегистрирован рецидив. В 2 случаях имело место полное выпадение, случившееся у пациенток старшей возрастной группы (75–80 лет), оперированных по поводу пролапса IV (POP-Q) через 6–8 месяцев после установки Prolift total. Учитывая возраст, пациенткам была предложена срединная кольпоррафия по Lefor. В 3 случаях был отмечен рецидив передней стенки влагалища. В одном случае опущение III Va (POP-Q), потребовало повторной установки Prolift anterior. В двух других случаях опущение классифицировалось как II Va (POP-Q), не доставляло пациенткам дискомфорта, и от коррекции рецидива было решено отказаться.

#### Выводы

20 октября 2008 года FDA опубликовала отчет под названием «Serious Complications Associated with Transvaginal Placement of Surgical Mesh in Repair of Pelvic Organ Prolapse and Stress Urinary Incontinence» (с англ. – «Серьезные осложнения, ассоциированные с вагинальными синтетическими имплантатами для хирургического лечения пролапса тазовых органов») [9]. Согласно отчету, самыми частыми осложнениями являются эрозия и инфицирование импланта, боль, дизурия и рецидив пролапса и/или недержания мочи. Основываясь на собственных данных и данных FDA, следует отметить, что стремление хирургов признать экстрапери-

тонеальную mesh-вагинопексию «золотым стандартом» в реконструктивной гинекологии послужило расширением показаний к использованию данных методик. Таким образом, накопленный опыт заставляет нас критически оценить подход к повсеместному использованию mesh-материалов и более четко производить отбор пациентов. Несмотря на высокую эффективность, операция Prolift может сопровождаться тяжелыми осложнениями. Некоторые из них могут представлять серьезную опасность для жизни и здоровья больных. В связи с чем, по нашему мнению, профилактикой осложнений трансвагинальной кольпопексии системой Prolift является строгий отбор пациенток для лечения, хорошее знание топографической анатомии малого таза и промежности, точное соблюдение технологии установки импланта, а так же обучение врачей в сертифицированных тренинг центрах.

#### Список литературы

1. Абрамян К.Н. Профилактика и лечение осложнений экстраперитонеальной вагинопексии (операции Prolift): дис.... канд. мед. наук – М., 2011.– С. 3–5.
2. Глухов Е.Ю., Плотко Е.Э., Мамин Э.Л., Хаютин В.Н. Опыт применения синтетических материалов в хирургии генитального пролапса и стрессового недержания мочи // Российский вестник акушера и гинеколога – М., 2008. – Спецвыпуск. – С. 14–15.
3. Краснопольский В.И. Наш опыт хирургического лечения опущения матки и стенок влагалища // Акушерство и гинекология. – М., 1985. – №7. – С. 58–60.
4. Слободянюк Б.А. Сравнительный анализ лапароскопического и вагинального доступов при лечении генитального пролапса с использованием синтетических материалов: дис.... канд. мед. наук–М., 2009.– С. 10–20.
5. Ali S., Han HC, Lee LC A prospective randomized trial using Gynemesh PS for the repair of anterior vaginal wall prolapse // Int Urogynecol J. – 2006. –Vol. 17. – Suppl. 2.– P. S221.
6. Butrick C.W. Do guns kill people or...? The mesh dilemma. Int Urogynecol J. – 2010. — Vol. 21. – P. 133–134.
7. Feiner B., Jelovsek J.E., Maher C. Efficacy and safety of transvaginal mesh kits in the treatment of prolapse of the vaginal apex: a systematic review // BJOG. – 2009. – Vol. 116. – Suppl.1. – P. 15–24.
8. Olsen A.L., Smith V.J., Bergstrom J.O. et al. Epidemiology of surgically managed pelvic organ prolapse and urinary incontinence // Obstet Gynecol. –1997. – Vol. 89. – P. 501–506.
9. The US Food and Drug Administration. FDA Public Health Notification: Serious Complications Associated with Transvaginal Placement of Surgical Mesh in Repair of Pelvic Organ Prolapse and Stress Urinary Incontinence // [www.fda.gov/cdrh/safety/102008-surgicalmesh.html](http://www.fda.gov/cdrh/safety/102008-surgicalmesh.html). – Accessed February 23, 2009 11:55. Trowbridge.