УДК 616.711-007.55-089-053.2

ХИРУРГИЧЕСКАЯ КОРРЕКЦИЯ ДЕФОРМАЦИИ ПОЗВОНОЧНИКА У ДЕТЕЙ С ИДИОПАТИЧЕСКИМ СКОЛИОЗОМ ТИП LENKE III С ПРИМЕНЕНИЕМ 3D-КТ НАВИГАЦИИ

Виссарионов С.В., Надиров Н.Н., Кокушин Д.Н., Белянчиков С.М., Мурашко В.В., Картавенко К.А.

ФГБУ «НИДОИ им. Г.И. Турнера» Минздрава России, Санкт-Петербург, e-mail: turner01@mail.ru

Проведен анализ оперативного лечения детей с идиопатическим сколиозом грудопоясничной локализации с использованием 3D-КТ навигации. В зависимости от величины основной дуги деформации, ее мобильности применены три тактических варианта хирургического вмешательства. Применение металлоконструкции с транспедикулярными опорными элементами позволило осуществить значительную коррекцию деформированного отдела позвоночника, равномерно распределить корригирующие усилия в ходе оперативного вмешательства и сохранить достигнутый результат в отдаленный период наблюдения.

Ключевые слова: идиопатический сколиоз, дети, оперативное лечение, 3D-КТ навигация

SURGICAL CORRECTION OF SPINAL DEFORMITY IN CHILDREN WITH LENKE III TYPE IDIOPATHIC SCOLIOSIS USING 3D-CT NAVIGATION

Vissarionov S.V., Nadirov N.N., Kokushin D.N., Belyanchikov S.M., Murashko V.V., Kartavenko K.A.

The Turner Scientific and Research Institute for Children's Orthopedics of Ministry of Health of the Russian Federation, Saint-Petersburg, e-mail: turner01@mail.ru

Analysis of surgical treatment in children with idiopathic scoliosis of thoracolumbar localization using 3D-CT navigation was carried out. Depending on the value of the main arch deformity and its mobility we applied three tactical versions of surgery. The use of metal constructions with transpedicular support elements allowed obtaining a significant correction of the deformed spine, distributing corrective efforts during the surgery and save the result achieved in the long-term period of observation.

Keywords: idiopathic scoliosis, children, surgical treatment, 3D-CT navigation

Основным методом лечения пациентов детского возраста с тяжелыми деформациями позвоночника является хирургический. Оперативное лечение позволяет добиться коррекции искривления позвоночника, улучшения баланса туловища, надежной стабилизации достигнутого результата при помощи многоопорной металлоконструкции и в итоге улучшения качества жизни пациента. [1, 4, 7]. При лечении детей с идиопатическим сколиозом в последнее время стали применять многоопорные спинальные системы с транспедикулярными опорными элементами [2, 5, 6, 9, 11, 13, 15, 16]. Использование данного типа металлоконструкций обеспечивает возможность воздействия на все три опорные колонны деформированного позвоночного столба и приближение к физиологическому фронтальному и сагиттальному профилям позвоночника в ходе операции. При этом спинальные системы с транспедикулярными опорными элементами обеспечивают стабильную и надежную фиксацию деформированного отдела позвоночника и сохранение достигнутой коррекции в отдаленный период наблюдения. Однако в ходе выполнения операции установка транспедикулярных винтов в тела позвонков на протяжении дуги деформации является технической сложной задачей и сопряжена с большим риском осложнений. Тяжесть установки транспедикулярных опорных элементов связана с анатомо-антропометрическими особенностями и пространственным расположением основанием дуги и тела позвонка на протяжении основной дуги искривления.

Применение навигационной системы при оперативном лечении детей с идиопатическим сколиозом дает возможность осуществить предоперационное планирование, правильную и корректную установки опорных элементов конструкции на всем протяжении сколиотической дуги, обеспечить точность проведения винтов в тела позвонков, что позволяет избежать осложнения в ходе хирургического вмешательства [8, 10, 12, 14, 17, 18]. Использование 3D-КТ навигации при оперативном лечении пациентов детского возраста с идиопатическим сколиозом грудопоясничной локализации позволяет достичь желаемого результата коррекции деформации позвоночника [3, 4].

Цель исследования. Провести анализ результатов хирургической коррекции деформации позвоночника у детей с иди-

опатическим сколиозом грудопоясничной локализации спинальными системами с транспедикулярными опорными элементами с использованием 3D-КТ навигации.

Материалы и методы исследования

Проведен анализ результатов хирургического лечения 27 пациентов (7 юношей, 20 девушек) в возрасте от 12 до 17 лет с идиопатическим сколиозом III–IV степени (по В.Д. Чаклину) грудопоясничной локализации (тип III по Lenke). У 19 (70%) подростков грудопоясничная сколиотическая дуга имела правостороннюю направленность, у 8 (30%) – левостороннюю. Величина основной грудопоясничной дуги искривления составила от 42° до 123° по Cobb. Пациентам осуществляли предоперационное обследование по общепринятой методике. Выполняли рентгенографию позвоночника в двух проекциях (прямой и боковой) стоя и лежа. Кроме этого дополнительно выполняли функциональные спондилограммы с наклоном вправо и влево для оценки мобильности грудопоясничного отдела позвоночника. Мобильной считали такую деформацию, при которой величина основной дуги деформации в условиях моделируемой нагрузки по рентгенограммам изменялась более чем на 30% от начальной величины. С целью исключения интраканальной патологии и оценки состояния спинного мозга и его элементов осуществляли магнитно-резонансную томографию позвоночника. Определение анатомических особенностей костных структур деформированных позвонков проводили по компьютерной томографии. КТ-сканы осуществляли на протяжении от Th1 до S1 позвонка с толщиной среза 1 мм.

После этого данные КТ переносили при помощи носителя в систему навигации, оснащенной программным обеспечением SpineMap 3D. На основе трехмерной КТ-реконструкции в навигационной станции измеряли в плоскости относительно каждого позвонка внешний поперечный и продольный размер основания дуги, а также его пространственную ориентацию относительно тела позвонка. На основании полученных анатомо-антропометрических данных определяли возможность установки транспедикулярных винтов в тело каждого позвонка на протяжении основной дуги деформации. Критерием возможности корректной установки винта считали внешний поперечный и продольный диаметр корня дуги больше 4 мм. При поперечном размере основания дуги меньше 3,5 мм установку винта не осуществляли. Измерение ротации вершинного позвонка проводили по методике Dahlborn относительно сагиттальной плоскости до и после оперативного лечения по данным КТ. На основании данных рентгенологического и КТ методов пациентам осуществили предоперационное планирование в навигационной станции с определением зон и траектории установки опорных элементов через основание дуги в тело позвонка с учетом принципов сегментарной коррекции (дистракции и компрессии). В качестве опорных элементов металлоконструкции использовали только транспедикулярные винты. При этом в зависимости от величины основной дуги искривления и ее мобильности применяли три тактических варианта оперативного лечения:

Первый вариант – осуществляли коррекцию деформации позвоночника дорсальной спинальной системой на фоне гало-тибиального вытяжения в сочетании с задним локальным спондилодезом аутотрансплантатами вдоль металлоконструкции. Данный вариант коррекции применили у 12 пациентов с углом деформации от 42° до 85° по Cobb и мобильной сколиотической дугой. Угол ротации от 16° до 33° (средний угол ротации 24,5°).

При втором варианте лечения у 8 пациентов с углом деформации от 85° до 100° по Cobb, угол ротации от 19° до 33° (средний угол ротации 26°), операцию выполняли одномоментно из двух доступов. Первым этапом из переднебокового торакофренолюмботомического доступа осуществляли дискэктомию, резекцию головок ребер на протяжении вершины дуги искривления и межтеловой корпородез аутокостью. Вторым этапом из дорсального доступа выполняли коррекцию деформации позвоночника многоопорной транспедикулярной металлоконструкцией на фоне гало-тибиального вытяжения. Завершали вмешательство созданием заднего локального спондилодеза аутотрансплантатами вдоль спинальной системы.

Семи пациентам с углом деформации более 100° по Cobb, угол ротации от 24° до 50° (средний угол ротации 37°) и ригидной грудопоясничной дугой применяли третий вариант хирургического лечения – многоэтапное вмешательство. Первым этапом проводили передний релиз в сочетании с межтеловым корпородезом аутокостью на вершине грудопоясничной дуги искривления из переднебокового доступа и накладывали гало-феморальное вытяжение. После этого проводили курс вытяжения в течение 14–16 дней с постепенным увеличением массы грузов до 40% массы тела и корригирующими укладками. Затем на фоне продолжающегося гало-феморального вытяжения на операционном столе выполняли коррекцию сколиотической деформации позвоночника транспедикулярной металлоконструкцией из дорсального доступа в сочетании с задним локальным спондилодезом аутокостью.

Хирургическая технология коррекции деформации позвоночника у детей с идиопатическим сколиозом типа Lenke III с использованием металлоконструкции с транспедикулярными опорными элементами заключалась в следующем. Из дорсального доступа после осуществления подхода к костным структурам задней опорной колонны позвоночного столба на протяжении дуги искривления выполняли проведение транспедикулярных винтов с выпуклой и вогнутой стороны деформации под контролем 3D-КТ навигации. После этого осуществляли гало-тибиальное вытяжение и устанавливали первый стержень, изогнутый по физиологическим изгибам, в опорные элементы конструкции на выпуклой стороне искривления, осуществляя коррекцию кифотического компонента деформации путем прямого давления на вершину дуги и трансляции, а сколиотического – сегментарной контракции вдоль стержня. В результате выполненных манипуляций уменьшалась величина кифотического и сколиотического компонентов деформации. Затем второй стержень, изогнутый по физиологическим сагиттальным изгибам позвоночника, устанавливали с противоположной стороны искривления и осуществляли окончательную сегментарную коррекцию деформации путем выполнения дистракции вдоль стержня (рис. 1, А, Б, В, Г). Завершали вмешательство формированием заднего спондилодеза аутокостью вдоль спинального имплантата.

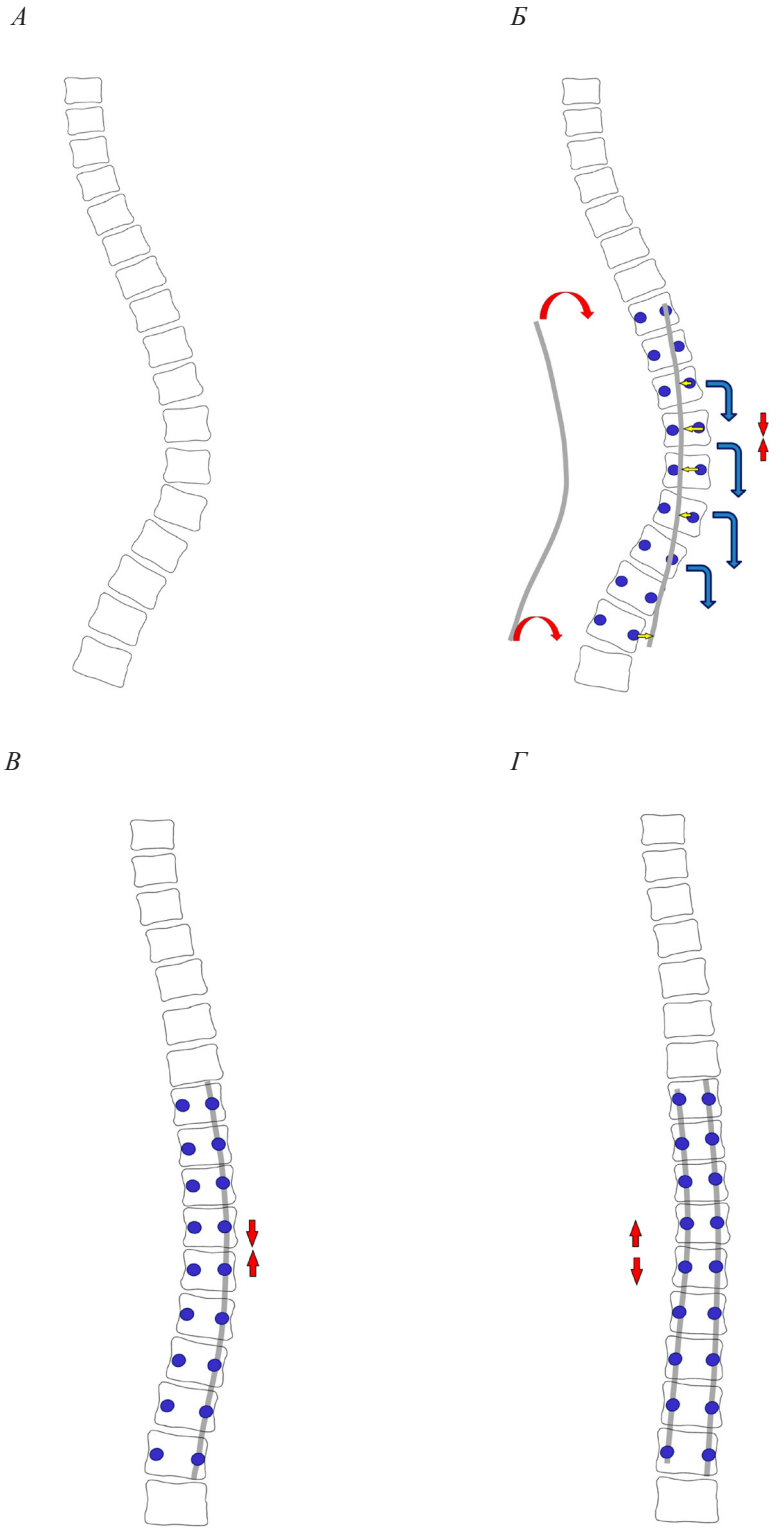

Рис. 1. А – схема позвоночника при идиопатическом сколиозе грудопоясничной локализации; Б – схема расположения транспедикулярных винтов на протяжении дуги искривления, установки стержня по выпуклой стороне деформации и выполнение прямого давления на вершину искривления и сегментарной контракции вдоль стержня; В – схема состояния позвоночника после выполненных манипуляций; Г – схема установки стержня с противоположной стороны деформации и сегментарной дистракции вдоль него

Послеоперационный период лечения включал дыхательную гимнастику, массаж нижних и верхних конечностей, лечебную восстановительную физкультуру. Пациентов ставили на ноги на 3–4 сутки после операции и выписывали на амбулаторное лечение на 12–14 день. Все дети обследованы до оперативного лечения, непосредственно после хирургического вмешательства, затем через 6, 12, 18 месяцев после него и в последующем 1 раз в год.

Результаты исследования и их обсуждение

До операции у всех больных с идиопатическим сколиозом с грудопоясничной дугой искривления величина деформации составила от 42° до 123° (средняя величина деформации – 72°). Величина угла ротации апикального позвонка составила от 16° до 50° (средний угол ротации 33°). В ходе выполненных оперативных вмешательств у всех пациентов при клиническом осмотре был улучшен или полностью восстановлен фронтальный и сагиттальный баланс туловища.

Ретроспективный анализ показал, что наибольшая величина коррекции наблюдалась у пациентов, которым применяли I вариант оперативного лечения. После хирургического вмешательства остаточная деформация сколиотической дуги деформации составила от 0° до 17° (средняя величина остаточной деформации – 7°), процент коррекции колебался от 74% до 100% (средний процент коррекции – 86,6%). Остаточный угол ротации апикального позвонка составил от 10° до 27° (средний остаточный угол ротации 18,5°). Средний процент деротации апикального позвонка составил 24,4% (рис. 2 А, Б). Такие результаты лечения объясняются наличием сколиотической деформации, не превышающей 85°, мобильной сколиотической дугой искривления и применением в качестве опорных элементов спинальной системы с транспедикулярными опорными элементами. Тотальная транспедикулярная фиксация, используемая при коррекции сколиотической деформации, позволила осуществить равномерное распределение нагрузки вдоль опорных элементов металлоконструкции и предотвратить в дальнейшем потерю коррекции достигнутого результата в послеоперационном периоде наблюдения.

У пациентов со II тактическим вариантом хирургического вмешательства остаточная деформация сколиотической дуги деформации в данной группе пациентов составила от 11° до 13° (средняя величина остаточной деформации – 12°), процент коррекции колебался от 86% до 88% (средний процент коррекции – 87%). Остаточный угол ротации апикального позвонка составил от 16° до 27° (средний остаточный угол ротации 21,5°). Средний процент деротации апикального позвонка составил – 17,3%. Коррекцию деформации у этих больных достигали за счет дискапофизэктомии, позволившей получить дополнительную мобильность основной дуги искривления, и применения металлоконструкции с транспедикулярными опорными элементами.

У пациентов с крайне тяжелыми сколиотическими деформациями позвоночника (III тактический вариант) после проведения этапного хирургического лечения остаточная деформация сколиотической дуги деформации составила от 12° до 40° (средняя величина остаточной деформации – 26°), процент коррекции колебался от 67% до 81% (средний процент коррекции – 74%). Остаточный угол ротации апикального позвонка составил от 16° до 43° (средний остаточный угол ротации 29,5°). Средний процент деротации апикального позвонка составил 20%.

У всех пациентов в зоне грудопоясничного перехода восстановлен сагиттальный профиль позвоночника – грудной кифоз, переходящий в поясничный лордоз. Протяженность инструментального спондилодеза у оперированных пациентов с идиопатическим сколиозом грудопоясничной локализации варьировала от 10 до 14 позвонков (в среднем – 11 позвонков).

Для оценки корректности положения транспедикулярных опорных элементов всем пациентам после хирургического лечения выполняли компьютерную томографию грудопоясничного отдела позвоночника. Во всех наблюдения отмечено корректное стояние опорных элементов металлоконструкции, без признаков перелома основания дуг позвонков и стеноза позвоночного канала.

В сроки наблюдения от 2 до 5 лет (в среднем 3 года 9 месяцев) после оперативного вмешательства была отмечена потеря коррекции сколиотической дуги только у 4 больных (2–4°), что укладывается в погрешность измерения угла деформации по Coob по рентгеновским снимкам. Ни у одного пациента неврологических, гнойно-септических осложнений и дестабилизации металлоконструкции после проведенного хирургического лечения не отмечалось.

А

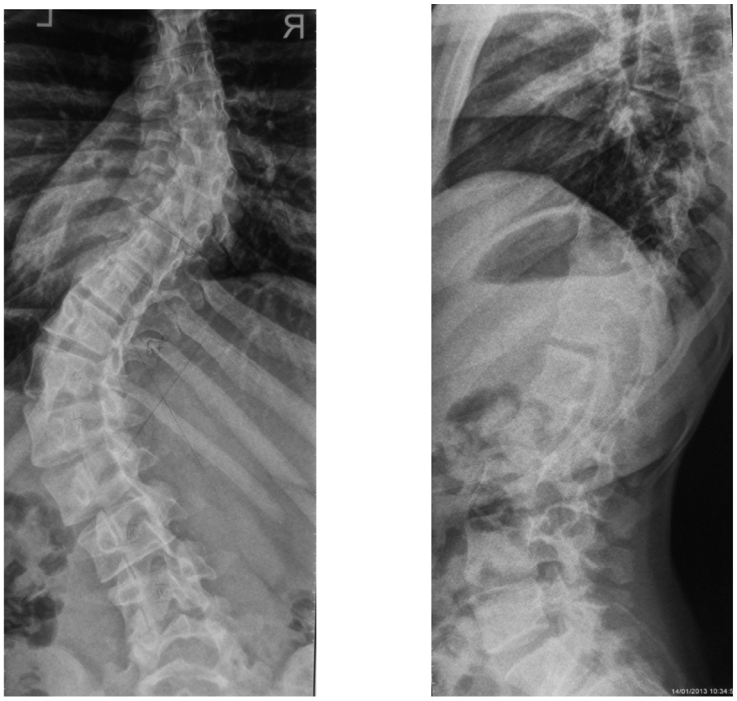

Б

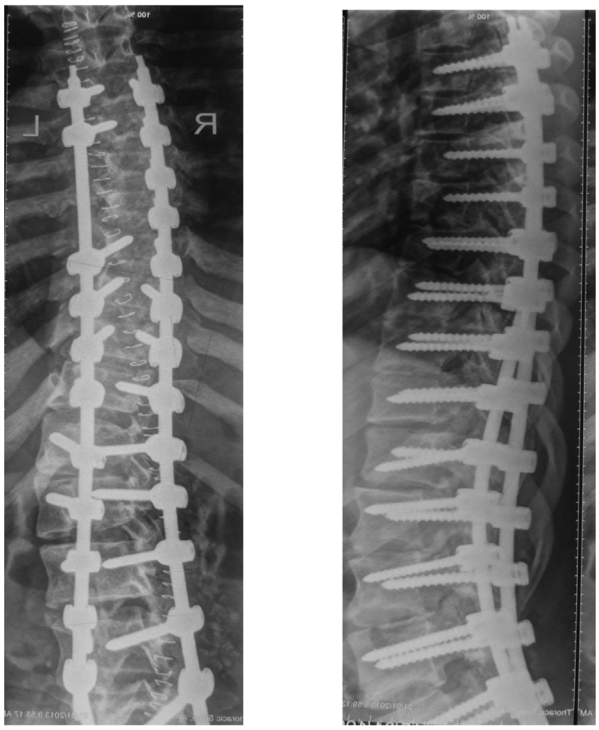

Рис. 2. Рентгенограммы позвоночника пациентки К., 16 лет.
Идиопатический левосторонний грудопоясничный сколиоз IV степени:
А – до операции, угол деформации 70° по Cobb; Б – после операции, угол деформации 17° по Cobb

Заключение

Выбор тактики оперативного вмешательства при деформациях позвоночника у детей с идиопатическим сколиозом грудопоясничной локализации зависит от величины основной дуги деформации, ее мобильности и возраста пациента. У больных с подобными деформациями отмечено, что чем больше величина сколиотической дуги искривления, тем больше угол ротации апикального позвонка. Исправление деформации позвоночника у детей с идиопатическим сколиозом грудопоясничной локализации многоопорными спинальными системами с транспедикулярными опорными элементами, осуществляемой с помощью 3D-КТ навигации, позволяет добиться эффективной коррекции основной дуги, обеспечить достижение истинной деротации позвонков на ее вершине в ходе хирургического вмешательства и сохранить достигнутый результат в отдаленный период после операции.

Список литературы

1. Ветрилэ С.Т., Кулешов А.А., Кисель А.А. и др. Дорсальная хирургическая коррекция сколиоза инструментарием Cotrel – Dubousset без и с предварительной гало-пельвиктракцией // Хирургия позвоночника. – 2005. – № 4. – С. 32–40.

2. Ветрилэ С.Т., Кулешов А.А., Швец В.В. и др. Концепция оперативного лечения различных форм сколиоза с использованием современных технологий // Хирургия позвоночника. – 2009. – № 4. – С. 21–30.

3. Виссарионов С.В., Кокушин Д.Н., Дроздецкий А.П., Белянчиков С.М. Технология использования 3D-КТ навигации в хирургическом лечении детей с идиопатическим сколиозом //Хирургия позвоночника. – 2012. – № 1. – С. 41–48.

4. Виссарионов С.В., Кокушин Д.Н., Белянчиков С.М., Мурашко В.В., Надиров Н.Н. Хирургическая коррекция идиопатического сколиоза тип Lenke I у детей с применением 3D-КТ навигации // Международный журнал прикладных и фундаментальных исследований. – 2014. – № 11. – часть 3. – С. 445–447.

5. Виссарионов С.В., Кокушин Д.Н., Белянчиков С.М., Мурашко В.В., Надиров Н.Н. Хирургическое лечение деформаций позвоночника у детей с идиопатическим сколиозом транспедикулярными спинальными системами // Пособие для врачей. – СПб.: 2014. – 40 с.

6. Виссарионов С.В., Белянчиков С.М., Кокушин Д.Н., Мурашко В.В., Соболев А.В., Козырев А.С., Иванов М.Д., Сюндюков А.Р. Результаты коррекции деформации позвоночника транспедикулярными спинальными системами у детей с идиопатическим сколиозом // Хирургия позвоночника. – 2013. – № 3. – С. 30–37.

7. Михайловский М.В., Новиков В.В., Васюра А.С. и др. Хирургическое лечение идиопатических сколиозов грудной локализации // Хирургия позвоночника. – 2006. – № 1. – С. 25–32.

8. Amiot L.P., Lang K., Putzier M., et al. Comparative results between conventional and computer-assisted pedicle screw installation in the thoracic, lumbar, and sacral spine // Spine. – 2000. – Vol. 25. – P. 606–614.

9. Anuj Singla, MD, * James T. Bennett , MD, et al. Results of Selective Thoracic Versus Nonselective Fusion in Lenke Type 3 Curves // Spine. – 2014. – Vol. 39. – № 24. – P. 2034–2041.

10. Fuster S., Vega A., Barrios G., et al., Accyracy of pedicle screw insertion in the thoracolumbar spine using image-guided navigation // Neurocirugia. – 2010. – Vol. 21. – P. 306–311.

11. Hwang SW, Samdani AF, Marks M, Bastrom T, Garg H, Lonner B, Bennett JT, Pahys J, Shah S, Miyanji F, Shufflebarger H, Newton P, Betz R. Five-year clinical and radiographic outcomes using pedicle screw only constructs in the treatment of adolescent idiopathic scoliosis // Eur. Spine J. – 2013. – Vol. 22. – № 6. – P. 1292–1299.

12. Kim Y., Lenke L., Kim J., et al. Comparative analysis of pedicle screw versus hybrid instrumentation in posterior spinal fusion of adolescent idiopathic scoliosis // Spine. – 2006. – Vol. 31. – № 3. – P. 291–298.

13. Liljenqvist U, Lepsien U, Hackenberg L, et al. Comparative analysis of pedicle screw and hook instrumentation in posterior correction and fusion of idiopathic thoracic scoliosis // Eur. Spine J. – 2002. – Vol. 11. – P. 336–343.

14. Nottmeier E.W., Seemer W., Young P.M. Placement of thoracolumbar pedicle screws using three-dimensional image guidance: experience in a large patient cohort // J. Neurosurg. Spine. – 2009. – Vol. – 10. – P. 33–39.

15. Se-Il Suk, Sang-Min Lee, Ewy-Ryong Chung, Jin-Hyok Kim, Sung-Soo Kim. Selective Thoracic Fusion With Segmental Pedicle Screw Fixation in the Treatment of Thoracic Idiopathic Scoliosis. More than 5–Year Follow-Up // Spine. – 2005. – Vol. 30. – № 14. – P. 1602–1609.

16. Timothy R., Kuklo M.D., Lawrence G. Lenke, Michael F. O'Brien, Ronald A. Lehman, Jr, David W. Polly, Jr, Teresa M. Schroeder . Accuracy and Efficacy of Thoracic Pedicle Screws in Curves More Than 90° // Spine. – 2005. – Vol. 30. – № 2. – P. 222–226.

17. Tormenti M.J., Kostov D.B., Gardner PA, et al. Intraoperative computed tomography image-guided navigation for posterior thoracolumbar spinal instrumentation in spinal deformity surgery // Neurosurg. Focus. – 2010. – Vol. 28. – P. E11.

18. Zhou D., Xu N.W., Nong L.M., et al. Pedicle screw fixation of thoracic spinal fracture assisted by CT-based navigation system. // Zhonghua Yi Xue Za Zhi. 2010 Jun 15;90 (23): 1612–4. Chinese.

References

1. Vetrile S.T., Kuleshov A.A., Kisel A.A. i dr. Dorsalnaya khirurgicheskaya korrektsiya skolioza instrumentariem Cotrel Dubousset bez i s predvaritel'noy galo-pel'viktraktsiey // Khirurgiya pozvonochnika. 2005. no. 4. pp. 32–40.

2. Vetrile S.T., Kuleshov A.A., Shvets V.V. i dr. Kontseptsiya operativnogo lecheniya razlichnykh form skolioza s ispolzovaniem sovremennykh tekhnologiy // Khirurgiya pozvonochnika. 2009. no. 4. pp. 21–30.

3. Vissarionov S.V., Kokushin D.N., Drozdetskiy A.P., Belyanchikov S.M. Tekhnologiya ispolzovaniya 3D-KT navigatsii v khirurgicheskom lechenii detey s idiopaticheskim skoliozom // Khirurgiya pozvonochnika. 2012. no. 1. pp.41–48.

4. Vissarionov S.V., Kokushin D.N., Belyanchikov S.M., Murashko V.V., Nadirov N.N. Khirurgicheskaya korrektsiya idiopaticheskogo skolioza tip Lenke I u detey s primeneniem 3D-KT navigatsii // Mezhdunarodnyy zhurnal prikladnykh i fundamentalnykh issledovaniy. 2014. no. 11. chast 3. pp. 445–447.

5. Vissarionov S.V., Kokushin D.N., Belyanchikov S.M., Murashko V.V., Nadirov N.N. Khirurgicheskoe lechenie deformatsiy pozvonochnika u detey s idiopaticheskim skoliozom transpedikulyarnymi spinalnymi sistemami // Posobie dlya vrachey. SPb.: 2014. 40 p.

6. Vissarionov S.V., Belyanchikov S.M., Kokushin D.N., Murashko V.V., Sobolev A.V., Kozyrev A.S., Ivanov M.D., Syundyukov A.R. Rezultaty korrektsii deformatsii pozvonochnika transpedikulyarnymi spinalnymi sistemami u detey s idiopaticheskim skoliozom // Khirurgiya pozvonochnika. 2013. no. 3. pp. 30–37.

7. Mikhaylovskiy M.V., Novikov V.V., Vasyura A.S. i dr. Khirurgicheskoe lechenie idiopaticheskikh skoliozov grudnoy lokalizatsii // Khirurgiya pozvonochnika. 2006. no. 1. pp. 25–32.

8. Amiot L.P., Lang K., Putzier M., et al. Comparative results between conventional and computer-assisted pedicle screw installation in the thoracic, lumbar, and sacral spine // Spine. 2000. Vol. 25. pp. 606–614.

9. Anuj Singla, James T. Bennett, et al. Results of Selective Thoracic Versus Nonselective Fusion in Lenke Type 3 Curves // Spine. 2014. Vol. 39. no. 24. pp. 2034–2041.

10. Fuster S., Vega A., Barrios G., et al., Accyracy of pedicle screw insertion in the thoracolumbar spine using image-guided navigation // Neurocirugia. 2010. Vol. 21. pp. 306–311.

11. Hwang S.W., Samdani A.F., Marks M., Bastrom T., Garg H., Lonner B., Bennett J.T., Pahys J., Shah S., Miyanji F., Shufflebarger H., Newton P., Betz R. Five-year clinical and radiographic outcomes using pedicle screw only constructs in the treatment of adolescent idiopathic scoliosis // Eur. Spine J. 2013. Vol. 22. no. 6. pp. 1292–1299.

12. Kim Y., Lenke L., Kim J., et al. Comparative analysis of pedicle screw versus hybrid instrumentation in posterior spinal fusion of adolescent idiopathic scoliosis // Spine. 2006. Vol. 31. no. 3. pp. 291–298.

13. Liljenqvist U., Lepsien U., Hackenberg L., et al. Comparative analysis of pedicle screw and hook instrumentation in posterior correction and fusion of idiopathic thoracic scoliosis // Eur. Spine J. 2002. Vol. 11. pp. 336–343.

14. Nottmeier E.W., Seemer W., Young P.M. Placement of thoracolumbar pedicle screws using three-dimensional image guidance: experience in a large patient cohort // J. Neurosurg. Spine. 2009. Vol. 10. pp. 33–39.

15. Se-Il Suk, Sang-Min Lee, Ewy-Ryong Chung, Jin-Hyok Kim, Sung-Soo Kim. Selective Thoracic Fusion With Segmental Pedicle Screw Fixation in the Treatment of Thoracic Idiopathic Scoliosis. More than 5–Year Follow-Up // Spine. 2005. Vol. 30. no. 14. pp. 1602–1609.

16. Timothy R. Kuklo, Lawrence G. Lenke, Michael F. O'Brien, Ronald A. Lehman, David W. Polly, Teresa M. Schroeder, Accuracy and Efficacy of Thoracic Pedicle Screws in Curves More Than 90° // Spine. 2005. Vol. 30. no. 2. pp. 222–226.

17. Tormenti M.J., Kostov D.B., Gardner P.A., et al. Intraoperative computed tomography image-guided navigation for posterior thoracolumbar spinal instrumentation in spinal deformity surgery // Neurosurg. Focus. 2010. Vol. 28. p. E11.

18. Zhou D., Xu N.W., Nong L.M., et al. Pedicle screw fixation of thoracic spinal fracture assisted by CT-based navigation system. // Zhonghua Yi Xue Za Zhi. 2010 Jun 15;90 (23): 1612–4. Chinese.